

眼やまぶたの腫瘍

中高齢の動物を中心に、眼やまぶたに腫瘍が見られる場合があります。良性のものから悪性のものまでさまざまな腫瘍が確認されます。まぶたの腫瘍の場合は腫瘍を切除し、必要に応じてまぶたを再建します。眼の中の腫瘍の場合は眼球摘出が選択される場合があります。

【症状】

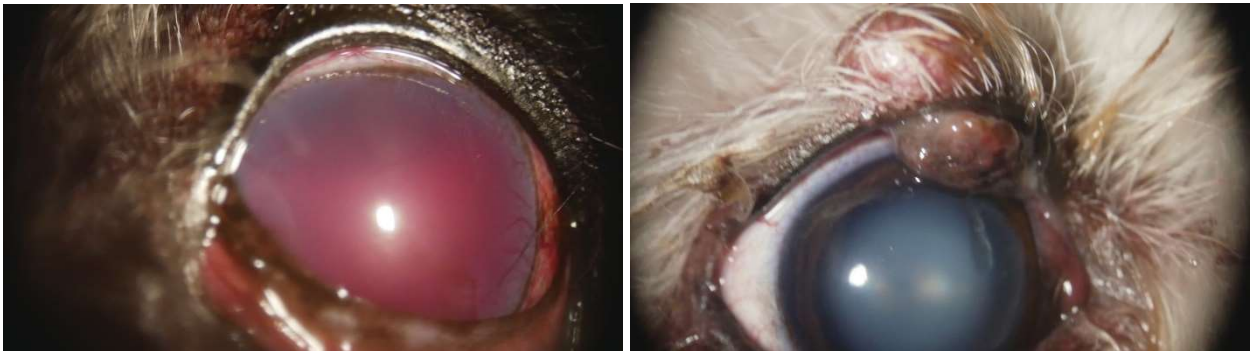
涙・目ヤニが多い、眼が赤い・大きい、しこりがあるほか

【検査】

スリットランプ検査、眼部超音波検査ほか

【治療】

まぶたの場合は腫瘍の切除を行います。眼の中の場合は眼球摘出が選択される場合もあります。悪性腫瘍の場合は、全身への転移などを起こす可能性もあり注意が必要です。



写真左：眼が赤くなったと来院されましたが、眼の中の腫瘍が確認されました。

写真右：上まぶたにしこりがあると来院されました。